La malformación vascular espinal del cono medular, ocupan un lugar especial en la clasificación de estas, tanto por la ubicación y su compleja arquitectura, por lo que actualmente se consideran una clase separada de las malformaciones vasculares espinales (Spetzler y col., 2002).

Son muy raras y sólo se han publicado de forma esporádica.

Pueden coexistir con malformaciones vasculares en la cola de caballo o filum terminale (Saito y col., 2011).

Clínica

Causan mielorradiculopatía debilitante progresiva.

Diagnóstico

En Resonancia Magnética (RM) dorsolumbar se puede aprecia a nivel del cono medular imagen de hiperseñal (T2), sugerente de edema. Pueden existir áreas que se refuerzan con el contraste, compatibles con estructuras vasculares.

Este estudio se puede completar con angioresonancia, la cualpuede mostrar dilataciones venosas.

El estudio se debe completar con angiografía espinal, para planificar el tratamiento.

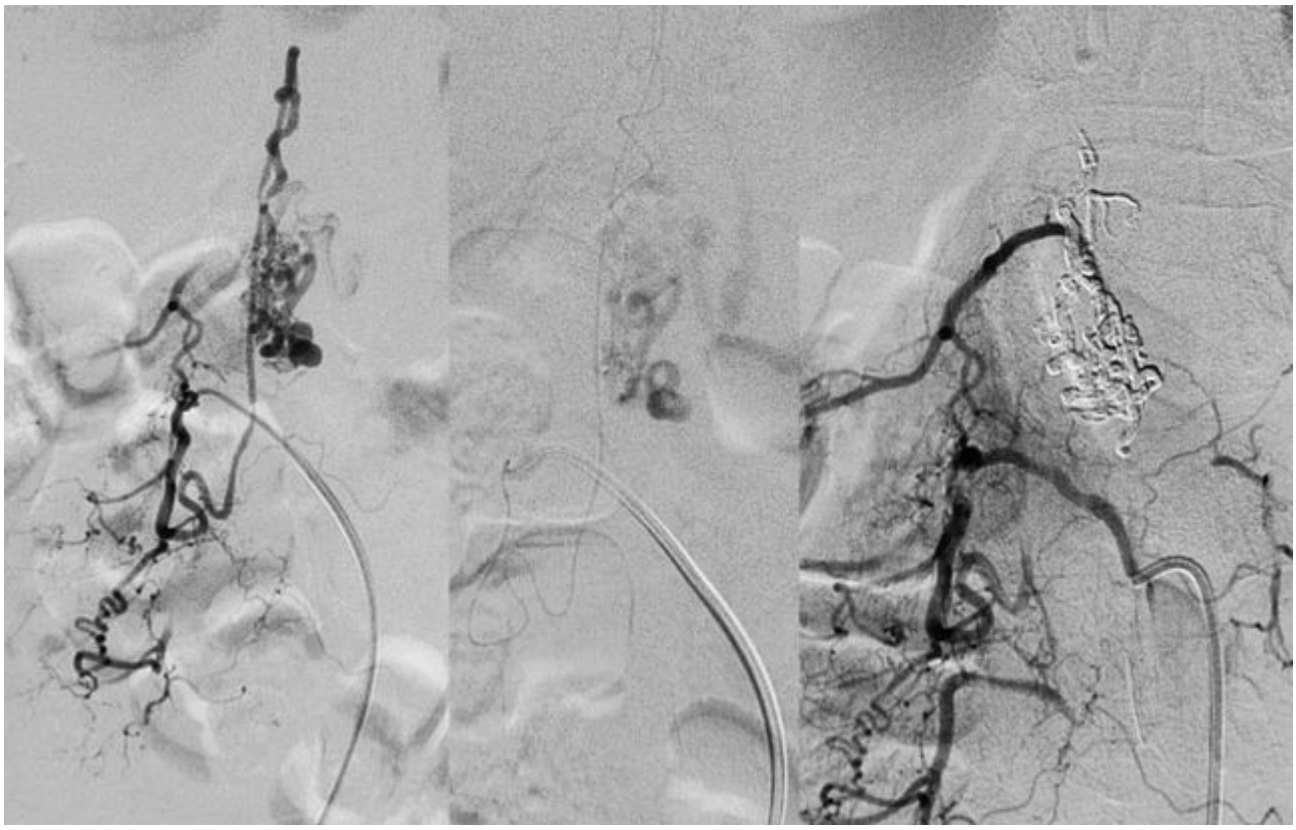

En esta angiografía realizada a nivel de la arteria lumbar L2 (izquierda) se aprecia la nutriente a través de la arteria espinal anterior (AEA) a un nido de compacto con dos aneurismas intranidales (casi con seguridad la causa de la hemorragia), el drenaje a través del plexo venoso perimedular. La segunda imagen (centro) muestra a través de una angiografía superselectiva con microcatéter, la punta en la unión entre la AEA y el nido. La tercera imagen (derecha) muestra el resultado de la embolización.

Se pueden conseguir excelentes resultados a largo plazo con un enfoque multimodal.

La recurrencia se asocia con un empeoramiento clínico neurológico y requiere un seguimiento estrecho (Wilson y col., 2012).

Tratamiento

Son difíciles de tratar y puede ser quirúrgico o endovascular.

Se ha publicado con Onyx (Gaikwad y col., 2010).

Bibliografía

Gaikwad, S B, Sandeep Sharma, and Subhash Kumar. 2010. “Successful Embolization of a Conus Medullaris Arteriovenous Malformation Using Onyx.” Neurology India 58 (5) (October): 817–818. doi:10.4103/0028-3886.72207.

Saito, Hisayasu, Kazutoshi Hida, Takeshi Asano, Shunsuke Yano, Takeshi Aoyama, Yoshinobu Iwasaki, and Kiyohiro Houkin. 2011. “[Conus Perimedullary Arteriovenous Fistula with Multiple Shunt Points Including the Cauda Equina: a Case Report].” No Shinkei Geka. Neurological Surgery 39 (4) (April): 375–380.

Spetzler RF, Detwiler PW, Riina HA, Porter RW. Modified classification of spinal cord vascular lesions. J Neurosurg Spine 2002;96:145-56.

Wilson, David A, Adib A Abla, Timothy D Uschold, Cameron G McDougall, Felipe C Albuquerque, and Robert F Spetzler. 2012. “Multimodality Treatment of Conus Medullaris Arteriovenous Malformations: Two Decades of Experience with Combined Endovascular and Microsurgical Treatments.” Neurosurgery (April 2). doi:10.1227/NEU.0b013e318256c042. http://www.ncbi.nlm.nih.gov/pubmed/22472551.

From:
https://neurosurgerywiki.com/wiki/ - **Neurosurgery Wiki**

Permanent link:
https://neurosurgerywiki.com/wiki/doku.php?id=malformacion_arteriovenosa_de_cono_medular

Last update: **2025/03/10 15:14**