Malformacion Arteriovenosa Cerebral Parietal

Caso 3929-I

RM cerebral LOE parietal derecha

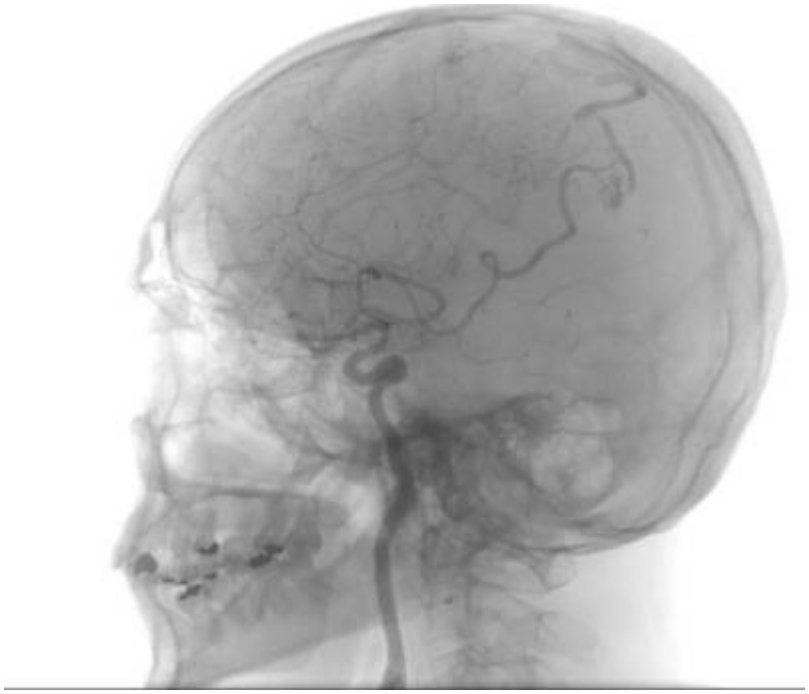

Angiografía Malformación arteriovenosa en la región parietal derecha cuyo aporte arterial se establece a través de ramas de la arteria cerebral media derecha y cuyo drenaje venoso se realiza a través de una vena única que desagua al seno longitudinal superior . El nido malformativo presenta unos diámetros de aproximadamente 1-2cm.

Clasificación de Spetzler-Martin 1

Caso 2

Paciente de 38 años en tratamiento endovascular desde 2006 por MAV parieto-temporal

Consciente, orientado, lenguaje conservado. GCS:15. No focalidad neurológica.

Arteriografía 5.2013

Con respecto a la exploración previa de 2006. Persiste malformación arteriovenosa cerebral parieto-temporal derecha. Se ha reducido el nido malformativo aproximadamente entre un tercio y la mitad.

Los aportes aferentes de la arteria cerebral media y de la arteria cerebral anterior persisten con reducción del aporte desde la arteria cerebral posterior derecha. Se ha desarrollado un aporte desde la arteria carótida externa derecha vía arteria faríngea ascendente-arteria meningea posterior. El drenaje venoso no se ha modificado sensiblemente.

RM 7.2013

Malformación arteriovenosa parietal derecha de aproximadamente 5 cm de diámetro con gliosis asociada y foco de encefalomalacia.

El aporte arterial parece ser através de la arteria cerebral anterior y arteria cerebral media derechas.

El drenaje venoso es cortical principalmente hacia el seno sagital superior con una vena de aproximadamente 7 mm de calibre.

Grado 2 de Spetzler-Martin

From:
https://neurosurgerywiki.com/wiki/ - **Neurosurgery Wiki**

Permanent link:
https://neurosurgerywiki.com/wiki/doku.php?id=malformacion_arteriovenosa_cerebral_parietal

Last update: **2025/03/10 15:20**