Prominencia que hace la vena yugular en la caja del tímpano, después de haber recibido al seno sigmoide.

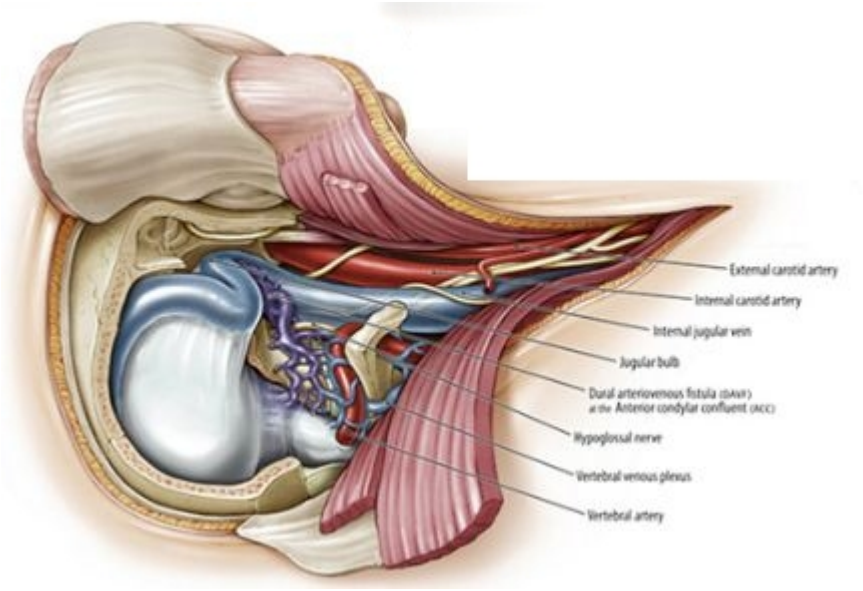

En él comienza la vena yugular, está alojado en la fosa yugular, cuyo techo óseo es a menudo dehiscente.

Es el sitio de elección para obtener las muestras venosas.

El 70% del flujo sanguíneo del bulbo de la yugular se deriva del hemisferio cerebral ipsilateral y el 30% del contralateral.

Se acepta que en la mayoría de los pacientes el drenaje derecho es el dominante.

Los dos senos laterales que drenan a los bulbos yugulares difieren en tamaño en el 88% de los enfermos y la mezcla del flujo venoso en éstos es incompleto.

En ocasiones el bulbo entra en la cavidad timpánica donde puede ser visualizado por otoscopia como una masa azul retrotimpánica, pudiendo confundirse con un tumor glómico hipotimpánico.

Puede nacer allí el tumor glómico (glomus yugulare).

From:
https://neurosurgerywiki.com/wiki/ - **Neurosurgery Wiki**

Permanent link:
https://neurosurgerywiki.com/wiki/doku.php?id=bulbo_de_la_yugular

Last update: **2025/03/10 15:00**