Aneurisma de la arteria oftálmica

Los aneurismas de esta localización se originan en la pared medial o anteromedial de la arteria carótida interna, en el segmento entre la arteria oftálmica y el origen de la arteria comunicante posterior (Day, 1990).

Historia

La primera descripción de los aneurismas de la región de la arteria oftálmica, un subgrupo específico de aneurisma intracraneal, la hizo Drake en 1968 (Drake 1968).

Se consideran dentro del grupo de los aneurismas paraclinoideos los cuales presentan 3 variantes:

Aneurismas del segmento oftálmico: la arteria oftálmica, arteria hipofisaria superior, y los de tipo dorsal (Cawley 1998).

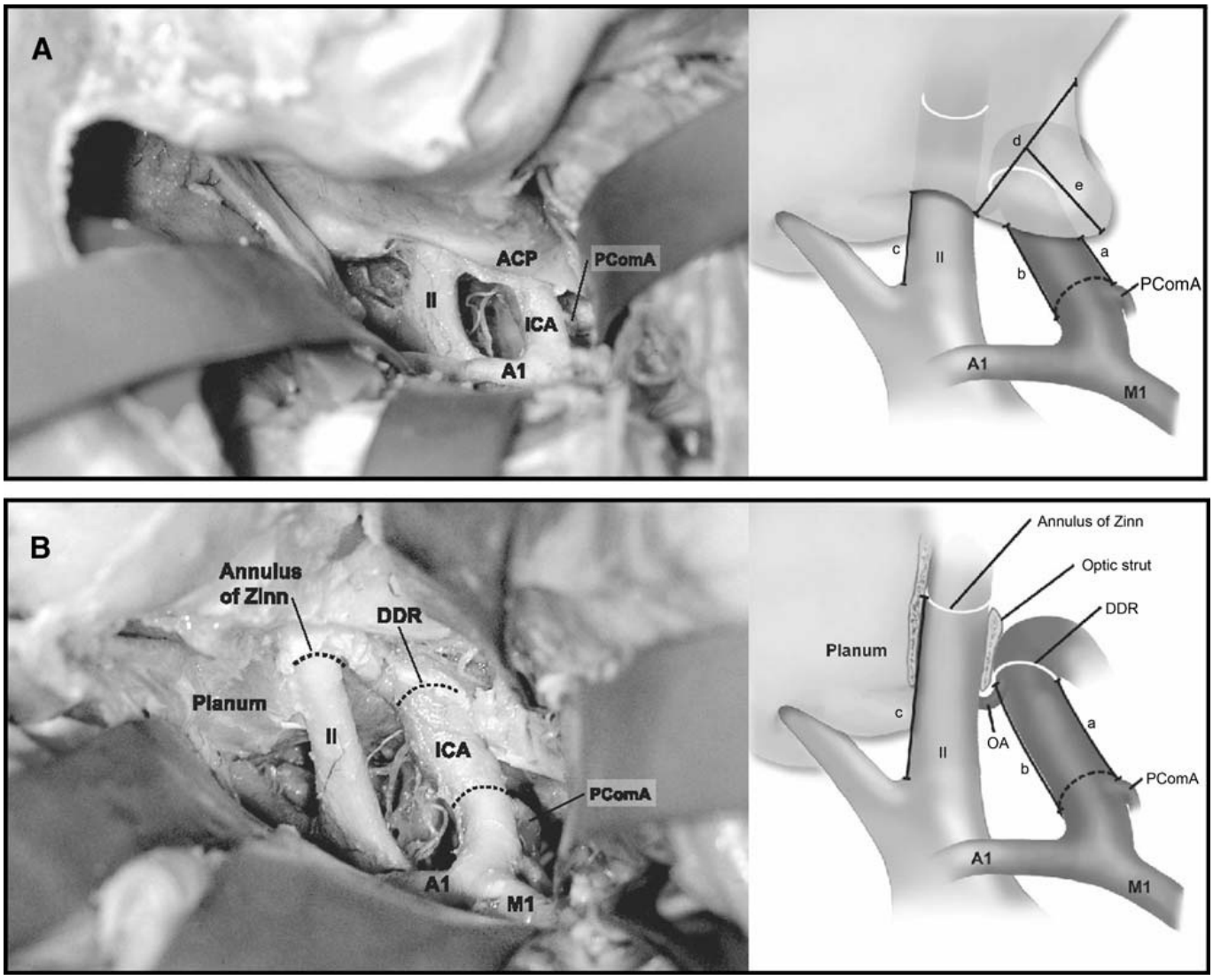

Pre-(A) y post-(B) mediciones clinoidectomía en 10 ejemplares.

(A) Exposición de la arteria carótida interna (ICA) y n.óptico nervio antes de clinoidectomía figura

(Izquierda) y esquema (a la derecha).

(Ayb) Representa a la longitud de la ICA en su aspecto lateral y medial, antes del fresado de la clinoides anteriores (ACP), © es la longitud del nervio óptico hasta el ligamento falciforme, (d, e) es la base y la altura de la ACP, respectivamente.

(B)Exposición de la ICA y el nervio óptico tras la clinoidectomía.

Figura. (Izquierda) y esquema (a la derecha).

(Ayb) Representa la longitud de la ICA sobre sus aspectos lateral y medial, respectivamente, tras la clinoidectomías (ACP), que corresponde a todo el segmento C6 de la ICA, © es la longitud del nervio óptico hasta el anillo de Zinn.

A1 Arteria cerebral anterior; M1 arteria cerebral media; DDR anillo dural distal; PComA arteria comunicante posterior ;OA arteria oftálmica (con permiso de la Mayfield Clinic).

Clasificación

No existe una clasificación aceptada, pero si algunas propuestas como la de Kyoshima:

(1) aneurismas de la arteria carótida interna proximal al origen de la arteria oftálmica

(2) Los aneurismas de la arteria oftálmica

(3) Aneurisma de la carótida interna entre el origen de la arteria oftálmica y origen de la arteria comunicante posterior.

En esta última categoría se incluirían los aneurismas carótido-oftálmicos (Kyoshima 1996).

Los aneurismas intraorbitarios son extremadamente raros, con sólo 18 casos publicados. Puede ser causada por lesiones traumáticas (Qiao y col., 2011).

Epidemiología

La incidencia general de estas lesiones oscila entre el 0.5 al 11% [1) 2) 3) 4)].

La existencia de una elevada frecuencia de pacientes del sexo femenino, coincide en muchos estudios.

Algunos autores señalan que los aneurismas de la región de la arteria oftálmica pueden ser bilaterales en el 20 al 47% de los aneurismas múltiples (Sengupta 1976).

Clínica

45 % se presentan con HSA

45 % con déficit visual

10 % con HSA + déficit visual.

El déficit visual produce una cuadrantanopsia nasal superior monocular seguido de una inferior por compresión contra el ligamento falciforme.

En el ojo contralateral por compresión de las fibras nerviosas inferonasales que tienen un pequeño recorrido en el nervio óptico contralateral antes de continuar hacia las cintillas ópticas (rodilla de Wilbrand) se puede producir un defecto unilateral del campo temporal predominantemente superior, conocido como escotoma yuncional de Traquair.

Horton señaló que la rodilla de Wilbrand no existe en circunstancias normales, sino que es un artefacto de la enucleación que se desarrolla cuando hay atrofia del nervio óptico ipsilateral. Aunque pueda discutirse su existencia real, desde el punto de vista clínico el concepto clínico de rodilla de Wilbrand mantiene vigencia y su presencia tiene un valor localizador extraordinario. Ante un escotoma yuncional debemos pensar en la presencia de una lesión compresiva en la unión del nervio óptico y el quiasma hasta que no se demuestre lo contrario, por lo que es obligada la realización de pruebas de neuroimagen.

Los pacientes con aneurismas paraclinoideos deben recibir exámenes neuro-oftalmológico preoperatorios y postoperatorios.

Tratamiento

La íntima relación de estos aneurismas con los nervios ópticos adyacentes, que cubren y tienden a ocultar su origen, la vecindad de las estructuras óseas de la base craneal y el seno cavernoso, así como las dificultades que se pueden presentar para clipar el cuello de estos aneurismas, preservando la integridad de la arteria madre, dan origen a complejidades técnicas muy especiales durante el tratamiento quirúrgico.

Dolenc publicó una vía transorbitaria-transclinoidea y transsilviana indicada sobre todo en aneurismas de gran tamaño (Dolenc 1999).

El clipaje del aneurisma contralateral no es técnicamente dificil.

Cortar el ligamento falciforme facilita la descompresión del nervio.

Para acceder a los no rotos se puede realizar un fresado de la clinoides anterior, pero no se recomienda en los casos de ruptura previa.

En muchos casos se puede realizar un clipaje con clip en bayoneta en sentido paralelo a la arteria.

Pronóstico

Aunque existe el riesgo de ceguera postoperatoria en la mayoría de los casos se puede sacrificar la arteria oftálmica.

La frecuencia de esta complicación ha aumentado con el tratamiento de los mismos (Rizzo 1995).

Bibliografía

Cawley, C M, G J Zipfel, y A L Day. 1998. Surgical treatment of paraclinoid and ophthalmic aneurysms. Neurosurgery Clinics of North America 9, nº. 4 (Octubre): 765-783.

Day, A L. 1990. Aneurysms of the ophthalmic segment. A clinical and anatomical analysis. Journal of

Neurosurgery 72, nº. 5 (Mayo): 677-691. doi:10.3171/jns.1990.72.5.0677.

Dolenc, V V. 1999. A combined transorbital-transclinoid and transsylvian approach to carotid-ophthalmic aneurysms without retraction of the brain. Acta Neurochirurgica. Supplement 72: 89-97.

Drake, C. G., Vanderlinden, R. G., and Amacher, A. L.(1968). Carotid-ophthalmic aneurysms. Journal of Neurosurgery, 29, 24-31.

Kyoshima, K, G Koike, M Hokama, T Toriyama, H Gibo, H Okudera, y S Kobayashi. 1996. A classification of juxta-dural ring aneurysms with reference to surgical anatomy. Journal of Clinical Neuroscience: Official Journal of the Neurosurgical Society of Australasia 3, nº. 1 (Enero): 61-64.

Qiao L, Wang HD, Mao L, Chen SH, Xie W, Wu Q. Peripheral ophthalmic artery aneurysm. Neurosurg Rev 2011;34:29-38.

Rizzo, J F. 1995. Visual loss after neurosurgical repair of paraclinoid aneurysms. Ophthalmology 102, nº. 6 (Junio): 905-910.

Sengupta, R P, G L Gryspeerdt, y J Hankinson. 1976. Carotid-ophthalmic aneurysms. Journal of Neurology, Neurosurgery, and Psychiatry 39, nº. 9 (Septiembre): 837-853.

1)

Ferguson, G.G., Drake, C.G.: Carotid-Ophthalmic aneurysms: Visual abnormalities in 32 patients and the results of treatment. Surgical Neurology 1981; 16: 1-8.

2)

Kyoi,, K., Gega, A., Tada, T., Iida, N., Tsunoda, S., Utsumi, S., et al.: Carotid-ophthalmic aneurysms and visual abnormalities. Shinkei Geka 1986; 14: 1197-1204.

3)

Sengupta, R.P., Gryspeerdt, G.L., Hankinson, J.: Carotid-ophthalmic aneurysms. J Neurol Neurosurg Psychiatry 1976; 39: 837-853.

4)

Yasargil, M.G., Gasser, J.C., Hodosh, R.M., Rankin, T.V.: Carotid-ophthalmic aneurysms: direct microsurgical approach. Surg Neurol 1977; 8: 155-165.

From:
https://neurosurgerywiki.com/wiki/ - **Neurosurgery Wiki**

Permanent link:
https://neurosurgerywiki.com/wiki/doku.php?id=aneurisma_de_la_arteria_oftalmica

Last update: **2025/03/10 14:55**